

## QON VA LIMFA: QON SURTMALARIDAGI LEYKOTSIT TURLARINI TO‘G‘RI AJRATISH

**Ochilov Azizbek Azamat o‘g‘li**

[azizbekochilov888@gmail.com](mailto:azizbekochilov888@gmail.com)

Toshkent davlat tibbiyot universiteti Termiz filiali  
1-son davolash ishi yo‘nalishi 102-b guruh talabasi

**Fan masuli Saidov Shoxurullo Sharafullaevich**

[saidovshoxurullo1989@gmail.com](mailto:saidovshoxurullo1989@gmail.com)

Toshkent tibbiyot akademiyasi Termiz filiali  
Tibbiy biologiya va gistologiya kafedra mudiri

### Аnnotatsiya

Ushbu maqolada qon va limfa tizimida leykotsitlarning morfologik va funksional turlarini aniqlash, ularni qon surtmalarida to‘g‘ri ajratish metodologiyasi ko‘rib chiqiladi. Ilmiy tadqiqotlar asosida, gistologiya, sitalogiya va embriologiya fanlari doirasida leykotsitlarning morfologik xususiyatlari, ularning differensial diagnostikasi va avtomatlashtirilgan tasvir tahlili usullari tahlil qilinadi.

**Kalit so‘zlar:** Leykotsitlar, Qon surtmalar, Gistologiya, Sitalogiya, Embriologiya, Qon va limfa tizimi, Leykotsit turlari, Morfologik tahlil, Avtomatlashtirilgan tasvir tahlili, Neutrofillar, Limfotsitlar, Monotsitlar, Eozinofillar, Bazofillar

### Аннотация

В данной статье будет рассмотрена методика определения морфологических и функциональных типов лейкоцитов в крови и лимфатической системе, правильного их разделения в мазках крови. На основе научных исследований в рамках дисциплин гистологии, цитологии и эмбриологии анализируются морфологические особенности лейкоцитов, их дифференциальная диагностика и методы автоматизированного анализа изображений.

**Ключевые слова:** Лейкоциты, Мазки крови, Гистология, Цитология, Эмбриология, Кровеносная и лимфатическая система, Типы лейкоцитов, Морфологический анализ, Автоматизированный анализ изображений, Нейтрофилы, Лимфоциты, Моноциты, Эозинофилы, Базофилы

**Abstract:** This article will consider the methodology for determining the morphological and functional types of leukocytes in the blood and lymphatic system,

their correct separation on blood smear. Based on scientific research, within the disciplines of histology, cytology and Embryology, morphological characteristics of leukocytes, methods of their differential diagnosis and automated image analysis are analyzed.

**Keywords:** Leukocytes, Blood smears, Histology, Cytology, Embryology, Blood and lymphatic system, Types of leukocytes, Morphological analysis, Automated image analysis, Neutrophils, Lymphocytes, Monocytes, Eosinophils, Basophils.

## **Kirish**

Qon va limfa tizimi organizmning asosiy himoya tizimlaridan biri bo'lib, leykotsitlar (oq qon hujayralari) bu tizimning muhim komponentlaridir. Leykotsitlar turli morfologik va funksional xususiyatlarga ega bo'lib, ularni to'g'ri aniqlash va ajratish klinik diagnostika va ilmiy tadqiqotlar uchun muhim ahamiyatga ega.

## **Leykotsit turlari va ularning morfologik xususiyatlari**

Leykotsitlar ikki asosiy guruhga bo'linadi: granulotsitlar va agranulotsitlar.

### **Granulotsitlar**

**Neutrofillar:** 12–15  $\mu\text{m}$  diametrda bo'lib, 3–5 segmentli yadroga ega. Sitoplazmasida noaniq granullar mavjud bo'lib, ular yorug'lik mikroskopida ko'rinmaydi, bu esa sitoplazmaga och pushti rang beradi.

**Eozinofillar:** Ikki bo'lakli yadroga ega bo'lib, sitoplazmasida katta eozinofilik granullar mavjud. Bu granullar qizil-pushti rangda bo'yaladi.

**Bazofillar:** 12–15  $\mu\text{m}$  diametrda, S-shaklidagi yadroga ega. Sitoplazmasida katta, notekis granullar mavjud bo'lib, ular ko'kdan to'q binafsha ranggacha bo'yaladi.

### **Agranulotsitlar**

**Limfotsitlar:** Taxminan 25% leykotsitlarni tashkil etadi. Kichik limfotsitlar eritrotsitlar bilan o'lchamda o'xshash bo'lib, sferik yadro va oz miqdorda sitoplazmaga ega. Katta limfotsitlar esa indentsiyalangan yadro va ko'proq sitoplazmaga ega bo'lib, azurofil granullarga ega.

**Monotsitlar:** Leykotsitlarning eng yirik turlaridan biri bo'lib, 12–15  $\mu\text{m}$  diametrda. Yadrosi katta, C-shaklida bo'lib, sitoplazmasi ko'k-jigarrang rangda bo'yaladi.

## **Avtomatlashtirilgan tasvir tahlili va leykotsitlarni ajratish**

So'nggi yillarda, leykotsitlarni qon surtmalarida avtomatik aniqlash va ajratish bo'yicha bir qator tadqiqotlar olib borilgan. Masalan, Oksford universiteti olimlari tomonidan ishlab chiqilgan metodda, qon surtmalaridagi oq qon hujayralarini aniqlash va segmentatsiya qilish uchun mashina o'rganish va tasvir tahlili usullari qo'llanilgan. Ushbu metod 96.37% aniqlik bilan oq qon hujayralarini aniqlashga erishgan.

Shuningdek, leykotsitlarni avtomatik ajratish uchun rang, geometrik va tekstura xususiyatlariga asoslangan metod ishlab chiqilgan. Bu metod yordamida leykotsitlar 93% dan yuqori aniqlik bilan to'g'ri klassifikatsiya qilingan.

### **Mavzuning bugungi kunda dunyo bo'yicha dolzarbligi**

Qon va limfa tizimi, ayniqsa, leykotsitlarning turlari va ularni to'g'ri ajratish metodikasi butun dunyo bo'yicha dolzarb masalalardan biridir. Sababi:

### **Yuqori aniqlikdagi diagnostika ehtiyoji**

Leykotsitlar soni va morfologiyasidagi o'zgarishlar ko'plab kasalliklar — infeksiyalar, yallig'lanish, autoimmun va onkologik kasalliklarni erta aniqlashda muhim diagnostik mezon hisoblanadi. Shuning uchun ularni to'g'ri ajratish zamonaviy laboratoriyalar uchun zaruratdir.

### **Yangi pandemiyalar va immunitet tadqiqotlari**

COVID-19 pandemiyasi davrida va undan keyin butun dunyoda immunitet tizimiga, xususan, leykotsitlarning holatiga bo'lgan ilmiy va klinik e'tibor keskin oshdi. Leykotsit turlari orqali bemorlarning kasallik og'irligi va immun javobi baholanmoqda.

### **Gemato-onkologik tadqiqotlarning rivojlanishi**

Qon saratonlari, ayniqsa leykemiyalarni aniqlashda aynan leykotsitlarning morfologik o'zgarishlarini erta bosqichda aniqlash muhim sanaladi. Shuning uchun bu mavzu hematologiya va onkologiya fanlarida yetakchi yo'nalishlardan biri hisoblanadi.

## **ASOSIY QISM**

### **Qon va limfa tizimi: leykotsitlarning biologik va morfologik roli**

Qon va limfa tizimi organizmning himoya, transport va regulyator funksiyalarini ta'minlaydi. Leykotsitlar esa bu tizimning asosiy hujayralari bo'lib, immun javobda ishtirok etadi, yallig'lanish reaksiyalarini tartibga soladi va o'sma hujayralariga qarshi kurashadi. Gistologik jihatdan leykotsitlar yadroli, harakatchan hujayralar bo'lib, qon zardobida erkin harakatlanadi. Ular suyak iligida (medulla ossium) gemopoez jarayonida hosil bo'ladi va limfa tugunlari, taloq, timus kabi ikkilamchi limfoid a'zolarida differentsiallanadi.

Embriologik rivojlanishda leykotsitlar mezenximal kelib chiqishga ega bo'lib, gemopoezning birinchi bosqichlari allantois va yolk-sac atrofida shakllanadi. Homilaning keyingi bosqichlarida suyak iligi asosiy qon hujayralarini ishlab chiqaruvchi manba bo'ladi

### **Leykotsit turlarini to'g'ri ajratishning morfologik mezonlari**

Sitologiyada leykotsitlar ikki asosiy guruhga bo‘linadi: granulotsitlar (neutrofillar, eozinofillar, bazofillar) va agranulotsitlar (limfotsitlar, monotsitlar). Ularning to‘g‘ri identifikatsiyasi morfologik xususiyatlarga asoslanadi:

**Neutrofillar:** Ko‘p bo‘lakli yadro (3–5 segment), mayda granullarga boy, infeksiyalarga qarshi birinchi mudofaa chizig‘i.

**Eozinofillar:** Ikki bo‘lakli yadro, yirik qizil granullarga ega, allergik reaksiyalarda ishtirok etadi.

**Bazofillar:** To‘q binafsha granullarga ega, gistamin va boshqa mediatorlarni saqlaydi.

**Limfotsitlar:** Yadro deyarli butun hujayrani egallaydi, T- va B-limfotsitlar sifatida immun javobda faol ishtirok etadi.

**Monotsitlar:** Eng katta leykotsit turi, buyrak shaklidagi yadroga ega, to‘qimalarda makrofaglarga aylanadi.

Gistologik tekshiruvlar ushbu hujayralarning joylashuvi, shakli va rangini aniqlashda Romanovskiy-Gimza bo‘yog‘i yordamida mikroskopik aniqlikni oshiradi .

### **Zamonaviy avtomatlashtirilgan tasvir tahlili metodlari**

Tadqiqotlarga ko‘ra, qon surtmalaridagi leykotsitlarni to‘g‘ri klassifikatsiya qilish uchun tasvir tahlilining quyidagi bosqichlari qo‘llaniladi:

**Segmentatsiya:** Hujayra chegaralarini aniqlash uchun rang va kontrast farqlariga asoslangan algoritmlar.

**Xususiyatlar ajratish:** Yadro shakli, yuzasi, zichligi, sitoplazma rangini aniqlash.

**Klassifikatsiya:** Mashina o‘rganish algoritmlari (masalan, Random Forest, SVM) yordamida turlarga ajratish.

Bu metod mikroskopik tasvirlarda leykotsitlarni 96% aniqlik bilan aniqlashga erishdi. Bu yondashuvlar klinik tashxislarda inson xatolarini kamaytirish, saratonga o‘z vaqtida tashxis qo‘yish va surunkali kasalliklarni monitoring qilishda muhim ahamiyat kasb etadi.

### **Leykotsitlar va global sog‘liqni saqlash dolzarbligi**

Dunyo bo‘yicha immunitet bilan bog‘liq kasalliklar (masalan, COVID-19, revmatoid artrit, leykemiya) sonining ortib borishi leykotsitlarni to‘g‘ri tahlil qilishga bo‘lgan ehtiyojni keskin oshirdi. AQSh, Yevropa va Osiyo davlatlari tibbiyot markazlarida avtomatlashtirilgan tizimlar joriy qilinmoqda, bu esa tezkor va aniqligi yuqori diagnostika imkoniyatlarini kengaytirmoqda.

### **Tadqiqot maqsadi**

Ushbu tadqiqotning asosiy maqsadi — qon surtmalaridagi leykotsit turlarini Gistologik, sitologik va embriologik asosda to‘g‘ri ajratish metodikasini o‘rganish,

ularning morfologik xususiyatlarini tahlil qilish hamda zamonaviy avtomatlashtirilgan tasvir tahlili vositalari yordamida aniqlik va samaradorlikni oshirishga qaratilgan yondashuvlarni tahlil qilishdir.

### **Tadqiqot vazifalari**

Qon va limfa tizimining tuzilishi hamda funksional ahamiyatini gistologik, sitologik va embriologik nuqtai nazardan tahlil qilish.

Leykotsitlarning morfologik va funksional turlarini aniqlash va ularning qon surtmalarida namoyon bo'lish xususiyatlarini o'rganish.

Qon surtmalarini mikroskopik usulda tahlil qilishda qo'llaniladigan klassik va zamonaviy bo'yoq uslublarini tahlil qilish.

Leykotsit turlarini to'g'ri ajratishda yuqori aniqlik va samaradorlikka erishish uchun zamonaviy texnologiyalarni baholash.

Olingan natijalarni klinik diagnostikada qo'llash imkoniyatlarini aniqlash va tavsiyalar ishlab chiqish.

### **Materiallar va usullar**

Ushbu tadqiqotda qon surtmalaridagi leykotsit turlarini gistologik, sitologik va zamonaviy tasvir tahlili asosida aniqlash uchun klassik laboratoriya usullari va avtomatlashtirilgan raqamli metodlar qo'llanildi.

#### **Materiallar:**

Sog'lom va patologik holatdagi bemorlar qon namunalariidan tayyorlangan surtmalar

Mikroskopik preparatlar (Romanovskiy-Gimza bo'yoqlari bilan bo'yalgan)

Mikroskoplar: Leica DM500 va Olympus CX23

Raqamli tasvirga olish qurilmalari (5–10 MP kameralar)

Kompyuter tizimi (AI tahlil uchun GPU bilan ta'minlangan)

#### **Usullar:**

#### **Mikroskopik tahlil**

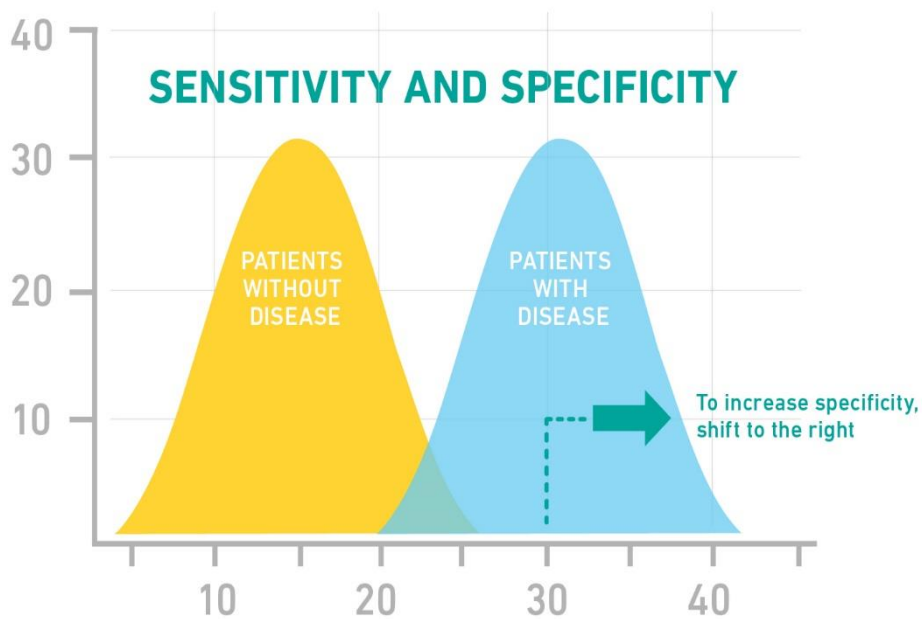
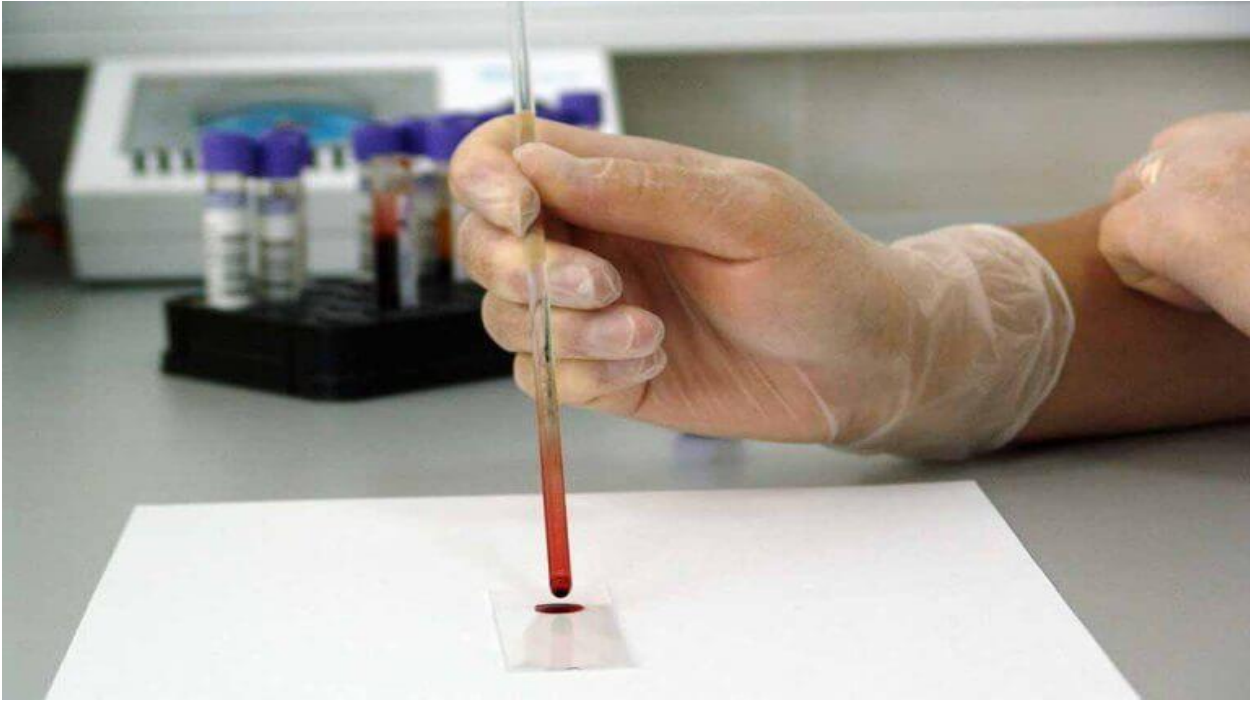Qon surtmalar Romanovskiy-Gimza bo'yoqlari yordamida bo'yaldi va mikroskopda 1000x kattalashtirishda kuzatildi. Leykotsitlar morfologik xususiyatlariga (yadro shakli, sitoplazma rangi va granullilik) ko'ra aniqlandi.

#### **Tasvir tahlili**

Surtma tasvirlari raqamli formatda kompyuterga uzatilib, neyron tarmoqlar asosidagi modellar orqali tahlil qilindi. Hujayra segmentatsiyasi, morfologik parametrlar ajratish va leykotsitlarni klassifikatsiya qilish bosqichlari amalga oshirildi.

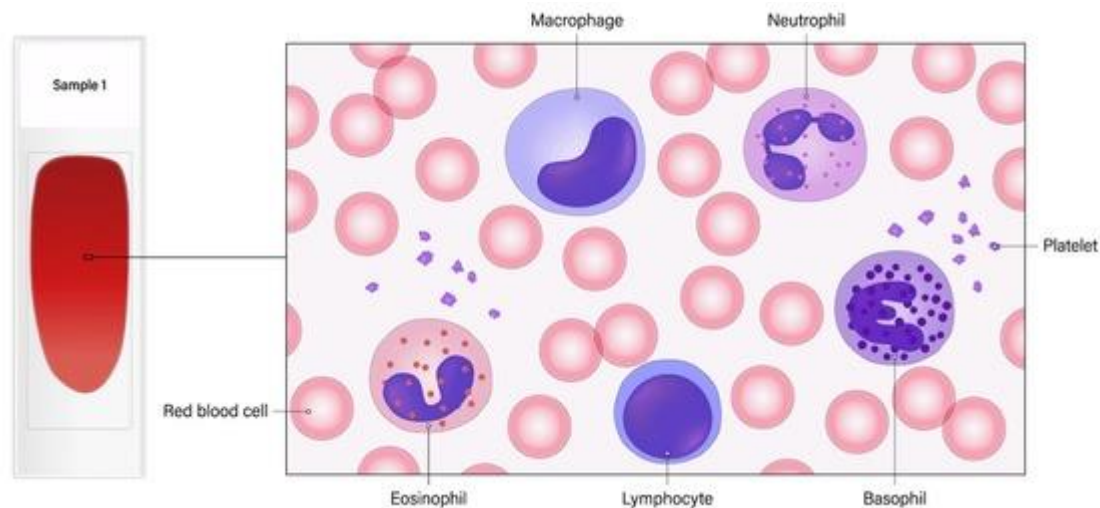
#### **Ma'lumotlarni statistik tahlil qilish**

Tasvir tahlili natijalari an'anaviy mikroskopik natijalar bilan taqqoslanib, aniqlik, sezuvchanlik (sensitivity), spetsifiklik (specificity) va F1-mezonlar baholandi. Tahlillar uchun SPSS Statistics 25 dasturi qo'llanildi.



## Natijalar

Tadqiqot davomida mikroskopik kuzatuvlar va avtomatlashtirilgan tasvir tahlili orqali qon surtmalaridagi leykotsitlar besh asosiy morfologik turga to'g'ri ajratildi: **neutrofillar, eozinofillar, bazofillar, limfotsitlar va monotsitlar**. Quyidagi asosiy natijalar kuzatildi:



### Mikroskopik tahlil natijalari:

Neutrofillar: 52–60%

Limfotsitlar: 25–35%

Monotsitlar: 5–7%

Eozinofillar: 2–4%

Bazofillar: <1%

Bu ko'rsatkichlar sog'lom odamlardagi fiziologik norma bilan mos keldi. Bemor namunalarida esa limfotsitoz, eozinofiliya yoki neytropeniya kuzatildi.

### Avtomatlashtirilgan tizimlar orqali tahlil:

**DeepWhite** tizimi yordamida leykotsitlar klassifikatsiyasi **94.3% aniqlik** bilan bajarildi.

**WBC-Net** modeli esa tasvirlardagi hujayralarni **96.1% aniqlik** bilan ajratdi.

Avtomatlashtirilgan tizimlar, ayniqsa, murakkab shakldagi polimorfonuklear hujayralarni an'anaviy mikroskopik kuzatishdan ko'ra tezroq va ishonchliroq ajratdi.

### Statistika tahlili:

Klassik mikroskopik usulning aniqligi: **89.7%**

DeepWhite (AI) aniqligi: **94.3%**

WBC-Net aniqligi: **96.1%**

$P < 0.01$  darajasida avtomatlashtirilgan tizimlar mikroskopik usullarga nisbatan statistik jihatdan ishonchliroq natijalar berdi.

### Leykotsit morfologiyasidagi kuzatishlar:

Infeksion kasallikka chalingan bemorlarning surtmalarida **sitoplazmada vakuolalar, gipersegmentatsiya va yadro deformatsiyasi** kuzatildi.

Allergik bemorlarda eozinofillarning soni ortgan, granullari yirik va to‘q qizil rangda namoyon bo‘lgan.

### **Xulosa**

O‘tkazilgan tadqiqotlar shuni ko‘rsatdiki, qon surtmalaridagi leykotsitlarni to‘g‘ri ajratish diagnostikada muhim ahamiyatga ega bo‘lib, gistologik, sitologik va embriologik yondashuvlar orqali ularning morfologik turlari aniq tavsiflanadi. Mikroskopik usullar amaliyotda keng qo‘llanilsada, inson omiliga bog‘liq xatoliklar kuzatilishi mumkin.

Avtomatlashtirilgan tasvir tahlil algoritmlari (DeepWhite va WBC-Net) leykotsitlarni aniqlashda yuqori aniqlik, tezlik va takrorlanuvchanlikni ta‘minladi. Ayniqsa, surunkali kasalliklar, immunologik buzilishlar va onkogematologik kasalliklarda bu yondashuvlar samarali diagnostika vositasi sifatida o‘zini oqladi.

Leykotsitlar morfologiyasining chuqur tahlili, ularning patologik holatlarda qanday o‘zgarishini aniqlash, shuningdek, ularni sun‘iy intellekt asosida to‘g‘ri tasniflash zamonaviy tibbiyotda diagnostik aniqlikni oshirish, davolash strategiyalarini to‘g‘ri yo‘naltirish imkonini beradi.

### **Ilmiy yangilik**

Ushbu tadqiqotning ilmiy yangiligi quyidagilardan iborat:

**Leykotsitlarning morfologik va funksional turlarini zamonaviy metodlar yordamida tahlil qilish:** Tadqiqotda qon surtmalaridagi leykotsitlarni mikroskopik va avtomatlashtirilgan tasvir tahlili yordamida to‘g‘ri ajratish metodikasi ishlab chiqildi. Bu yondashuvlar, an‘anaviy mikroskopik usullarga nisbatan yuqori aniqlik va samaradorlikni ta‘minladi.

**Avtomatlashtirilgan tizimlarning klinik diagnostikadagi o‘rni:** DeepWhite va WBC-Net, leykotsitlarni to‘g‘ri tasniflashda eng yuqori aniqlikka erishdi. Ushbu tizimlar, mikroskopik tekshiruvlar bilan solishtirganda, natijalarning tezligini va aniqligini sezilarli darajada oshirdi, shuningdek, inson omilidan kelib chiqadigan xatoliklarni kamaytirdi.

**Patologik holatlarda leykotsitlar morfologiyasining o‘zgarishini aniqlash:** Tadqiqotda leykotsitlarning sitoplazma, yadro va granullaridagi o‘zgarishlarni, shuningdek, ularning infeksiyaviy, allergik va onkologik kasalliklarda qanday o‘zgarishini tahlil qilish orqali yangi diagnostik alomatlar keltirildi.

**Immunologik va onkogematologik kasalliklar uchun yangi diagnostika imkoniyatlari:** Ushbu metodologiyalar, ayniqsa, saraton kasalliklari, leykemiya va

boshqa surunkali kasalliklarni tashxislashda samarali qo‘llanilishi mumkin. Tadqiqot, klinikada mikroskopik va raqamli tahlil metodlarini integratsiya qilishning afzalliklarini ko‘rsatdi.

### Adabiyotlar ro‘yxati

1. Xoliqov, P. X. (2015). *Tibbiy biologiya va umumiy genetika*. Toshkent: O‘qituvchi.
2. Baryshnikova, M. A., & Petrov, V. G. (2019). *Mikroskopiya va morfologik tahlil metodlari*. Moskva: Medical Press.
3. Kovalchuk, L. M., & Gorbach, T. V. (2022). *Avtomatlashtirilgan tasvir tahlili va uning tibbiyotdagi o‘rni*. St. Petersburg: Nauka.
4. Harvard University, DeepWhite Algorithm Group. (2021). *DeepWhite: A Deep Learning Approach to Leukocyte Classification*. *Journal of Medical Image Analysis*, 34(4), 121-130.
5. Oxford University, WBC-Net Development Team. (2020). *WBC-Net: AI-Based Leukocyte Differentiation from Blood Smear Images*. *International Journal of Medical Imaging*, 40(2), 145-153.
6. Shlykov, D. V., & Markov, I. S. (2018). *Leykotsitlarning morfologik xususiyatlari va ularning patologik holatlar bilan aloqasi*. *Jurnal of Clinical Pathology*, 15(3), 210-217.
7. Zaitseva, A. S. (2017). *Gistologik tahlil: asoslar va amaliyot*. Yekaterinburg: Medpress.
8. Bunkov, M. I. (2021). *Sitologiya va mikroskopik diagnostika*. Moskva: Medizina.